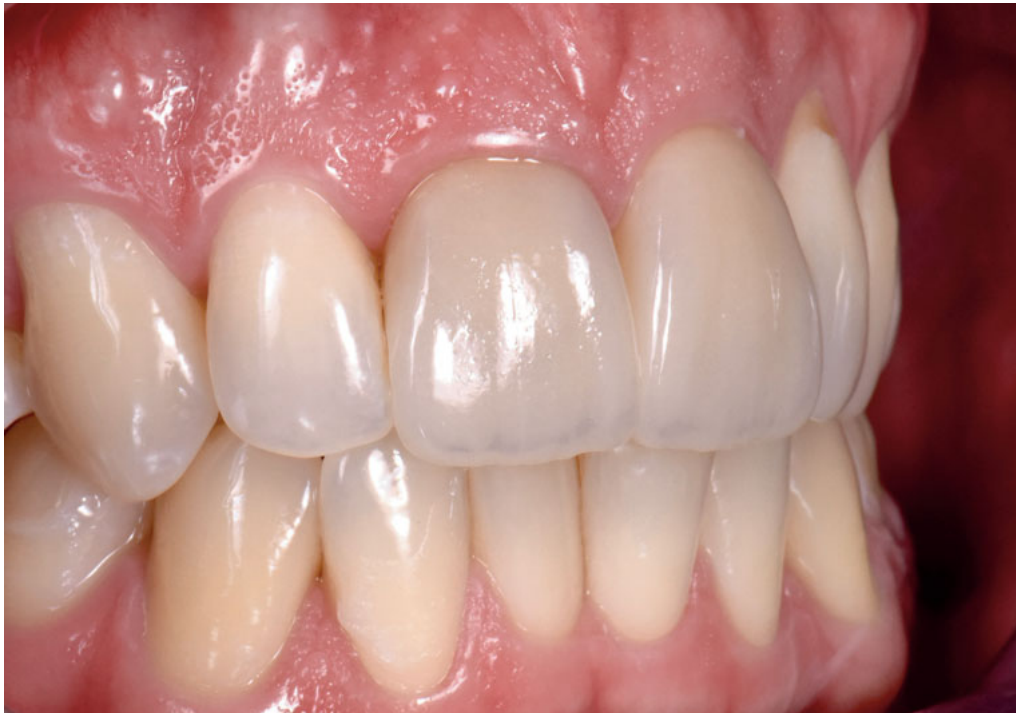
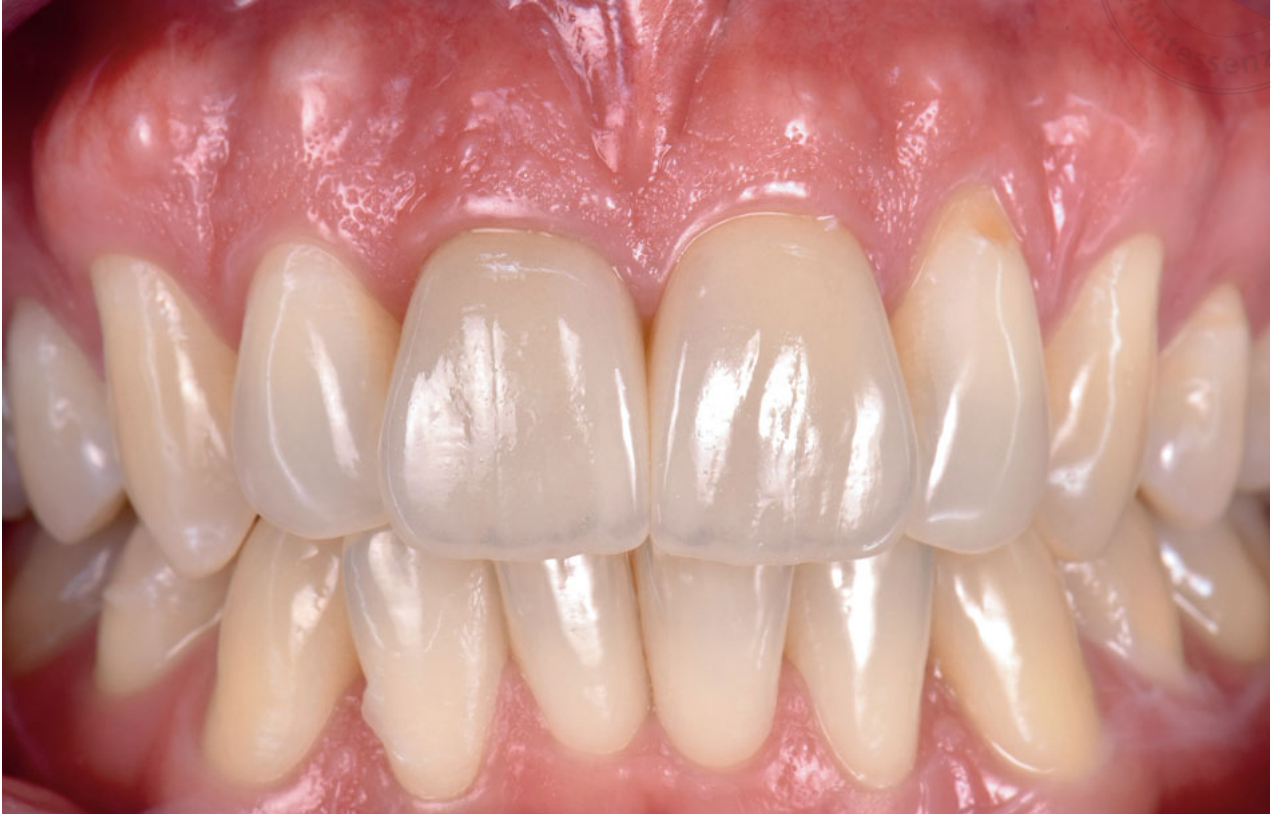
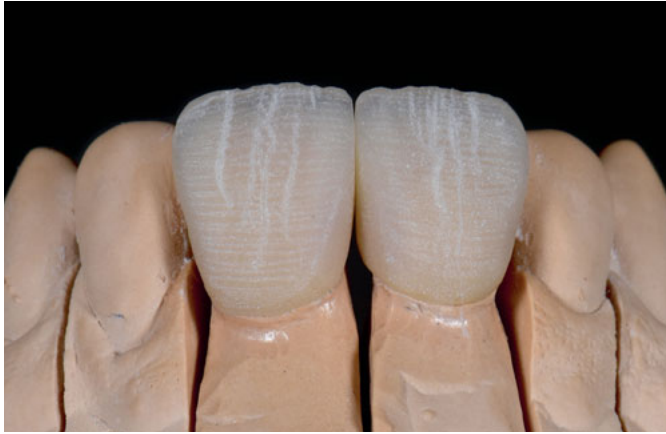
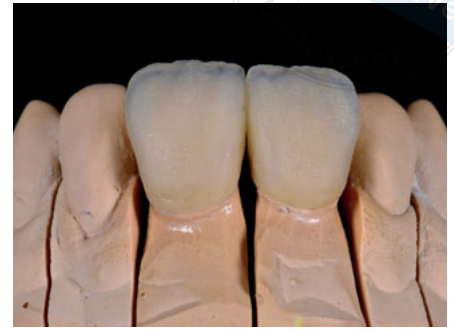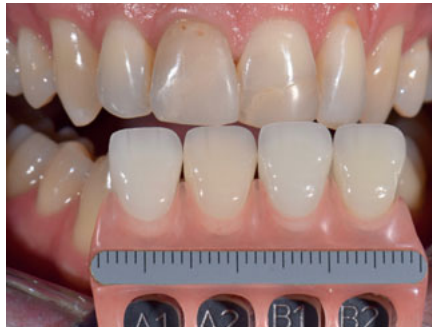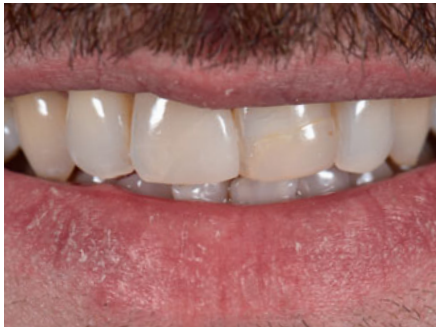Copyright by
all rights reserved
Quintessenz



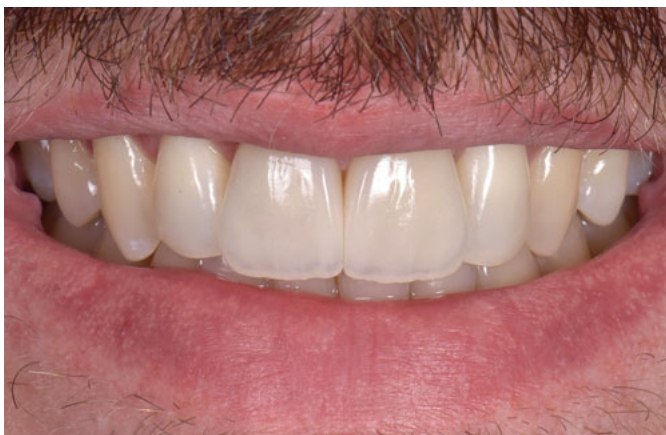
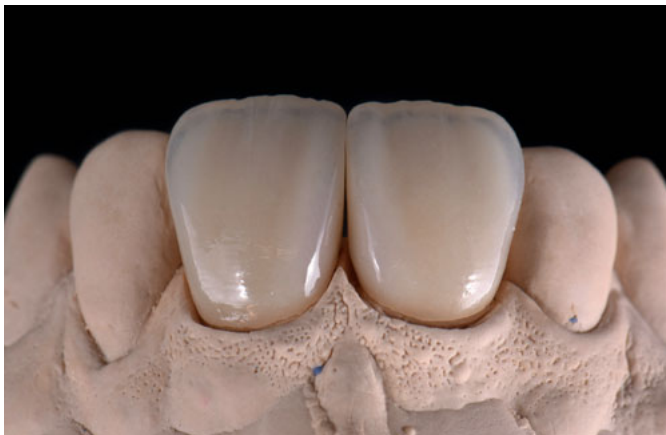
Ausgangssituation:

Die großflächigen Füllungen im sichtbaren Bereich waren der Hauptmotivationsgrund für die zahnmedizinische Behandlung des Patienten. Zahn 11 wurde im Rahmen der Vorbehandlung wurzelbehandelt, es stellte sich daher ein verfärbter Stumpf dar. Dabei war es dem Patienten ein großes Anliegen, die Zähne über die Rekonstruktion in einen natürlichen, ästhetischen, einwandfreien Zustand zu bekommen.

Lösung:

Für eine optimale natürliche Wiederherstellung der Frontzahnästhetik wurde im Vorfeld eine genaue Farbanalyse durchgeführt und mit einer Fotodokumentation festgehalten. Das durch die Farbanalyse entstandene individuelle Schichtschema wurde mit den passenden Keramikmassen notiert und später in die Keramikverblendung umgesetzt (IPS e.max Ceram, Ivoclar Vivadent, Schaan, Liechtenstein). Der verfärbte Stumpf wurde mit einem MO 1-Rohling (IPS e.max Press, Ivoclar Vivadent) anatomisch reduziert gestaltet und durch eine Charakterisierung demaskiert.



Behandler:

Dr. med. dent. Teresa Bösch
Praxisklinik für Zahnmedizin und
Implantologie PD Dr. Harder/PD Dr. Mehl
Volkartstr. 5
80634 München



Zahntechniker:

ZTM Bastian Wagner
Harder Mehl Dentallabor
Volkartstr. 5
80634 München

E-Mail: wagner.zahntechnik@gmail.com

